

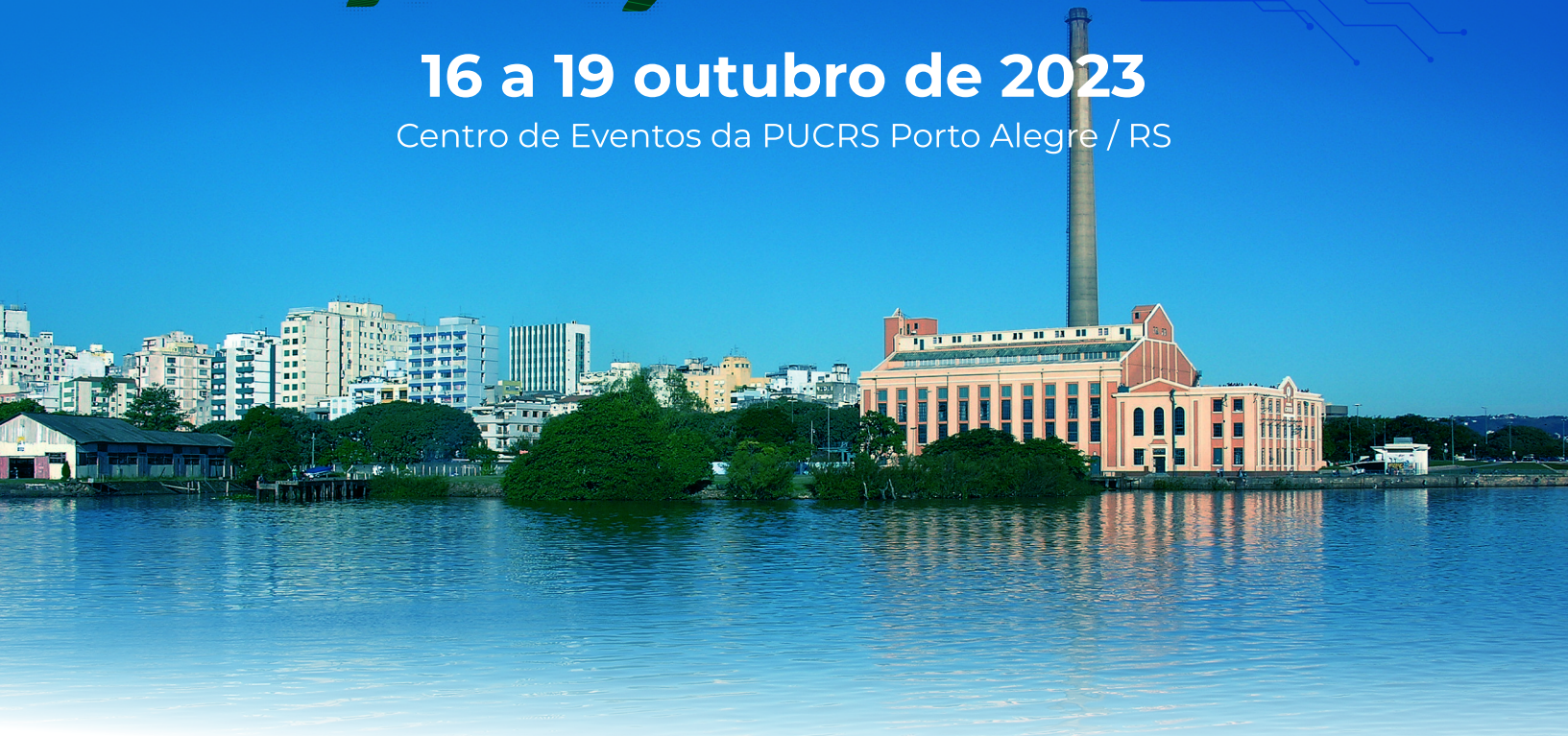# XX CONGRESSO NACIONAL ABRAVES

Produzindo suínos para um futuro sustentável

**16 a 19 outubro de 2023**


Centro de Eventos da PUCRS Porto Alegre / RS



# **ANAIS** **XX CONGRESSO** **NACIONAL ABRAVES**







# XX CONGRESSO NACIONAL ABRAVES

Produzindo suínos para um futuro sustentável

Patrocínio Diamante

agroceres 

 **Boehringer  
Ingelheim**



  
**DANBRED**  
Brasil

dsm-firmenich 

**HIPRA**

 **MSD**  
Saúde Animal

**Phibro**  
ETHANOL PERFORMANCE GROUP™

Realização

 **ABRAVES**  
Regional Rio Grande do Sul

Apoio Científico

  
**UFRGS**  
UNIVERSIDADE FEDERAL  
DO RIO GRANDE DO SUL

 **UPF**  
UNIVERSIDADE  
DE PASSO FUNDO

Secretaria Executiva

  
**LUIZ BASSO  
PRODUÇÕES  
EVENTOS**



# COMISSÕES | Abraves 2023

## COMISSÃO ORGANIZADORA

### Presidente

Ana Paula Gonçalves Mellagi

### Membros

André Hagemann  
Alexandre Marchetti  
Bruno Marimon  
Eraldo Zanella  
Fernando Bortolozzo  
Gabriela Zanin  
Karine Takeuti  
Kelly Will  
Rafael Ulguim

David Driemeier  
Diógenes Dezen  
Gabriela Zanin  
Ivan Bianchi  
Ivan Bustamante  
Karine Takeuti  
Kelly Will  
Laura Almeida  
Mariana Marques  
Thomaz Lucia Jr  
Vinícius Cantarelli  
Vladimir Oliveira

## COMISSÃO CIENTÍFICA

Alícia Fraga  
Ana Paula Mellagi  
David Barcellos  
Diogo Magnabosco  
Eraldo Zanella  
Fernando Bortolozzo  
Franciele Siqueira  
Gabriela Zanin  
Ines Andretta  
Marisa Cardoso  
Rafael Frandoloso  
Rafael Ulguim

## COMISSÃO DE TRABALHO

Diogo Magnabosco  
Eduardo Wollmann  
Fernando Retamal  
Gabriel Vearick  
Henrique Brandt  
Juliana Calveyra  
Marina Walter  
Pedro Lisboa  
Ricardo Nagae  
Tiago Paranhos

## COMISSÃO AVALIADORA

Alícia Fraga  
André F. C. de Andrade  
Andrea Ribeiro  
Cesar Garbossa  
Claudio Canal  
Daniela Gava

### DADOS INTERNACIONAIS PARA CATALOGAÇÃO NA PUBLICAÇÃO (CIP)

C749a Congresso Nacional ABRAVES (20. : 2023 : Porto Alegre, RS)

Anais do XX Congresso Nacional ABRAVES, 16 a 19 de outubro de 2023, Porto Alegre [recurso eletrônico]: produzindo suínos para um futuro sustentável / organizado por Ana Paula Gonçalves Mellagi ... [et al.] - Porto Alegre: PUCRS. Centro de Eventos, 2023.

E-book  
1 arquivo : il., 419 p.

Publicado como suplemento na Revista Acadêmica Ciência Animal, v. 21, jan-dez/2023.

1. Medicina Veterinária – Eventos. – 2. Suínos. I. Mellagi, Ana Paula Gonçalves (org.). II. Associação Brasileira de Veterinários Especialistas em Suínos. III. Título

CDU: 636.4

CATALOGAÇÃO NA FONTE: MARINA MAROSTICA FINATTO, CRB-10/2777 - BIBLIOTECÁRIA DA FACULDADE VETERINÁRIA/UFRGS

# Relato de caso: *Actinomyces* *hyovaginalis* isolado de lesão pulmonar de javali

*Case report - Actinomyces*  
*hyovaginalis isolated*  
*from board lung injury*

Camila Azevedo Moni<sup>1</sup>  
Larissa Caló Zitelli<sup>1,2</sup>  
Cassiane Elisabete Lopes<sup>1,2</sup>  
Joanna Vargas Zillig Echenique<sup>2,3</sup>  
Mônica Slaviero<sup>2,3</sup>  
Ana Paula Bitencourt<sup>4</sup>  
Welden Panziera<sup>2,3</sup>  
David Driemier<sup>2,3</sup>  
Franciele Maboni Siqueira<sup>1,2\*</sup>

<sup>1</sup> Laboratório de Bacteriologia Veterinária, Universidade Federal do Rio Grande do Sul, Porto Alegre, Brasil

<sup>2</sup> Programa de Pós-Graduação em Ciências Veterinárias, Universidade Federal do Rio Grande do Sul, Porto Alegre, Brasil

<sup>3</sup> Setor de Patologia Veterinária, Universidade Federal do Rio Grande do Sul, Porto Alegre, Brasil

<sup>4</sup> Secretaria da Agricultura, Pecuária e Desenvolvimento Rural, Porto Alegre, Brasil

\*Correspondência: franciele.siqueira@ufrgs.br

**Palavras-chave:** Identificação bacteriana. Pneumonia bacteriana. Pneumonia necrótica.

## Introdução

*Actinomyces hyovaginalis* é um agente bacteriano e Gram-positivo, que se apresenta em forma de bastonetes. É dividido em dois grupos fenotípicos: o grupo denominado grupo II é isolado de secreções vaginais e materiais de aborto de suínos, enquanto o grupo III é isolado a partir de amostras de outros locais como fígado e pulmão (Storms et al., 2002). As lesões observadas em suínos acometidos pelo grupo III são relatadas como lesões necróticas e disseminadas nos pulmões (Aalbæk et al., 2003). A identificação deste agente costuma ocorrer em suínos abatidos e inspecionados que apresentam lesões pulmonares necróticas. Cerca de 23% das condenações de carcaças suínas por lesões pulmonares em abatedouros são

devido ao *A. hyovaginalis* (Aalbæk et al. 2003), que tem sido relatado majoritariamente em suínos, havendo, porém, relatos de sua identificação em ovinos (Foster et al., 2012) e caprinos (Schumacher et al., 2009). O objetivo deste trabalho foi descrever o caso de isolamento e identificação de *A. hyovaginalis* a partir de fragmento de pulmão de javali (*Sus scrofa*).

## Material e métodos

Um javali macho, jovem, de vida livre, oriundo de caça do município de Bagé, foi submetido para avaliação *post mortem* no Setor de Patologia Veterinária da Universidade Federal do Rio Grande do Sul (UFRGS). Durante a necropsia, fragmentos de pulmão, coração e linfonodo foram coletados e fixados em formalina tamponada neutra a 10% e posteriormente processados e corados com hematoxilina e eosina para análise histopatológica. Um fragmento de pulmão foi enviado ao Laboratório de Bacteriologia Veterinária da UFRGS para cultura bacteriológica. A amostra foi plaqueada tanto em ágar sangue ovino 5% (AS) quanto em ágar MacConkey (MC) e incubadas a 37 °C em atmosfera de aerobiose, sendo examinadas após 24 e 48 horas. Além disso, empregou-se a tecnologia de *Matrix-Assisted Laser Desorption Ionization - Time of Flight* (MALDI-TOF) para a identificação do agente bacteriano.



## Resultados e discussão

Durante a análise *post mortem*, macroscopicamente os fragmentos de pulmão apresentavam áreas nodulares, multifocais e coalescentes, medindo de 0,1 a 1,5 cm de diâmetro, que, ao corte, eram delineadas por uma cápsula de tecido conjuntivo fibroso com seu centro preenchido por material caseoso de coloração amarelo-esverdeado. Não foram observadas alterações macroscópicas nos fragmentos de coração e linfonodo.

Na histologia do pulmão, observaram-se áreas de acentuada necrose caseosa em meio ao parênquima pulmonar, contendo, em seu centro, abundante quantidade de debris necróticos, ocasional mineralização e acentuada quantidade de agregados bacterianos cocóides basofílicos. Além disso, circundando as áreas necróticas, havia um marcado infiltrado inflamatório de linfócitos, plasmócitos, neutrófilos, macrófagos e macrófagos epitelióides, que por vezes apresentavam-se dispostos em forma de paliçada. Havia ainda moderada proliferação de tecido conjuntivo fibroso na periferia. A coloração histoquímica de Ziehl-Neelsen do pulmão foi negativa para bacilos álcool-ácidos resistentes, assim como para estruturas fúngicas na coloração histoquímica de Prata Metenamina de Grocott. Não foram observadas alterações histológicas nos fragmentos de coração e linfonodo. Após 24 e 48 horas, foram observadas colônias grandes, tanto lactose negativas, quanto lactose positivas em MC, enquanto colônias pequenas de cor acinzentada não hemolíticas classificadas como bacilos Gram-positivos foram observadas em AS. Através do MALDI-TOF, determinou-se a identificação de *Actinomyces hyovaginalis*. A identificação do agente bacteriano desse relato corresponde com o padrão e o local de lesões associados a esse patógeno, também descrito em outros estudos (Collins et al., 1993; Aalbæk et al., 2003). Além disso, Aalbæk et al. (2003) apontam a importância desse patógeno em lesões pulmonares disseminadas em suínos.

## Conclusão

A identificação de *A. hyovaginalis* em javalis carece de relatos na literatura. Além disso, sua detecção em javalis de vida livre sugere a possibilidade e a importância de javalis transmitirem o patógeno para suínos comerciais.

## Referências

AALBÆK, B. et al. *Actinomyces hyovaginalis* associated with disseminated necrotic lung lesions in slaughter pigs. *Journal of Comparative Pathology* v.129(1) p.70-7, 2003.

COLLINS, M.D. et al. Molecular taxonomic studies of Actinomyces-like bacteria isolated from purulent lesions in pigs and description of *Actinomyces hyovaginalis* sp. nov. *International Journal of Systematic Bacteriology* v.43(3) p.471-473, 1993.

FOSTER, G. et al. Isolation of *Actinomyces hyovaginalis* from sheep and comparison with isolates obtained from pigs. *Veterinary Microbiology* v.157, p.471-475, 2012.

SCHUMACHER, V.L. et al. *Actinomyces Hyovaginalis* – Associated Lymphadenitis in a Nubian Goat. *Journal of Veterinary Diagnostic Investigation* v.21(3) p.380-384, 2009.

STORMS, V. Et al. Identification of a new biotype of *Actinomyces hyovaginalis* in tissues of pigs during diagnostic bacteriological examination. *Veterinary Microbiology* v.84 p.93-102, 2002.